

症例報告

Streptococcus intermedius による 頸部リンパ節膿瘍の 10 歳女児例

羽根田 泰 宏¹⁾ 成 相 昭 吉^{1,2)}

要旨 症例は生来健康な 10 歳女児。入院 10 日前から左耳下腺部の腫脹と疼痛を認め、セフカペンピボキシル (CFPN-PI)、アモキシシリン (AMPC) の処方を受けたが改善せず、左耳下腺部に 3~4cm 大の発赤、腫脹、硬結および開口障害をきたし入院した。超音波検査像で左耳下腺内に 15.9×10.4mm の低エコー域を認め左耳下腺内リンパ節膿瘍と診断し切開排膿を行った。排膿からは *Streptococcus intermedius* と嫌気性菌 *Prevotella bivia* が同定され、アンピシリン、クリンダマイシンの静脈投与 4 日間、テビペネムピボキシル (TBPM-PI) 内服 12 日間で治療し以後の再発はなかった。米国では膿瘍形成傾向の強い *S. intermedius* による化膿症は増加傾向にある。また、日本においても肺炎球菌ワクチン、インフルエンザ菌 b 型ワクチン導入以降、国内小児細菌感染症の疫学が変化しており、今後膿瘍症例においては *S. intermedius* を想起する必要がある。

はじめに

Streptococcus intermedius は *Streptococcus anginosus* group (SAG; *S. intermedius*, *Streptococcus anginosus*, *Streptococcus constellatus*) に属するグラム陽性球菌で、口腔内、呼吸器、消化管の常在菌である¹⁾。毒性が強く膿瘍を形成しやすいことが知られ^{2,3)}、成人例においては脳膿瘍、肝膿瘍が多く、小児例では多発脳膿瘍や虫垂炎に伴う腹腔内膿瘍が報告されている。しかし、リンパ節膿瘍の報告例は少ない⁴⁾。

今回、*S. intermedius* による頸部リンパ節膿瘍の小児例を経験したので報告する。

I. 症 例

症例：10 歳，女児

主訴：左頬部痛，開口困難

家族歴：特記すべきことなし。

既往歴：重症細菌感染症の既往や細菌感染症の反復はなかった。アレルギー性鼻炎，慢性副鼻腔炎のため，近医耳鼻咽喉科に通院中。至近に歯科治療歴なし。

予防接種歴：Hib ワクチン 4 回，肺炎球菌ワクチン 4 回，B 型肝炎ワクチン 3 回，四種混合ワクチン 4 回，日本脳炎ワクチン 4 回，BCG ワクチン，MR ワクチン 2 回まで接種済み。

現病歴：入院 10 日前，左耳下腺部の腫脹と疼痛を認めた。入院 7 日前に近医耳鼻咽喉科を受診し

Key words : *Streptococcus intermedius*, *Streptococcus anginosus* group, cervical lymph node abscess

1) 松江赤十字病院小児科 2) 同 感染症科

連絡先：羽根田泰宏 〒690-8506 松江市母衣町 200 松江赤十字病院

セフカペンピボキシル (CFPN-PI) を処方された。服用後も改善しないため入院4日前に当院耳鼻咽喉科を紹介された。受診時も左耳介前部に自発痛を伴う腫脹を認めたが発熱はなく、血液検査を施行され WBC 8,300/ μ L (Ne 62%), CRP 0.59 mg/dL と判明し、アモキシシリン (AMPC) に変更された。

しかし、改善なく症状が増悪したため小児科に紹介となった。左耳下腺部に発赤腫脹を認め、痛みのために開口は1横指に制限され経口摂取量は低下していた。精査加療のため入院とした。

入院時現症：体温 37.3°C。意識清明、全身状態良好。胸腹部特記所見なし。肝脾腫なし。発疹な

表1 血液検査結果

WBC	16,400 / μ L	IgG	1,082.0 mg/dL
Hb	13.2 g/dL	IgG1	706.0 mg/dL
Plt	277,000 / μ L	IgG2	190.0 mg/dL
CRP	4.44 mg/dL	IgG3	69.0 mg/dL
Amy	178 U/mL	IgG4	4.8 mg/dL
		IgA	223.0 mg/dL
		IgM	57.0 mg/dL
		C3	159.0 mg/dL
		C4	26.7 mg/dL
		CH50	>60 U/mL

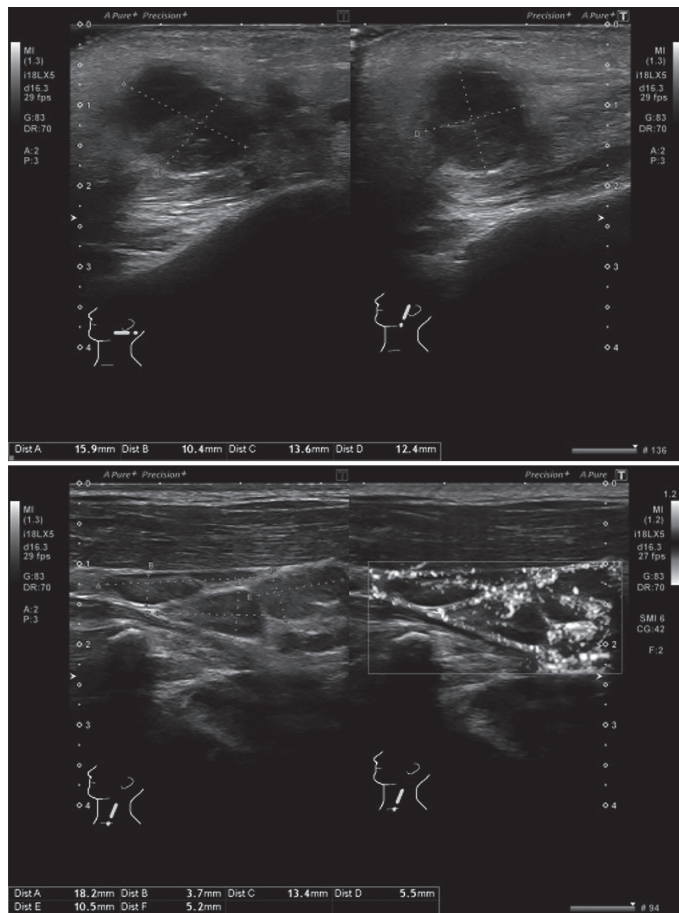


図1 超音波検査像

右耳下腺内に低エコー域 15.9×10.4mm あり、周囲の頸部に血流豊富、多数の腫大したリンパ節あり。左耳下腺および頸部リンパ節腫脹なし。

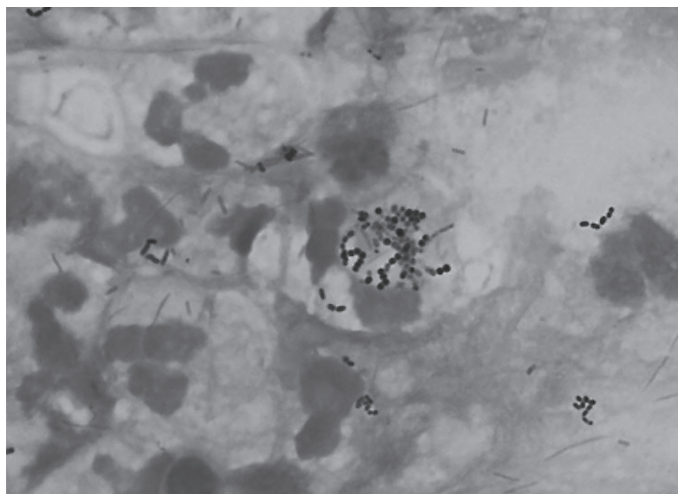


図2 Gram 染色像 (強拡大)

強拡大においてグラム陽性レンサ球菌および同菌の白血球貪食像あり。白血球細胞質内において一部染色性低下を認める。

し。左耳介前部に3～4cm大の発赤、腫脹、硬結あり、中心軟で波動を認めた。その他、両側頸部に1cm大のリンパ節を数個触知した。顎下腺、甲状腺の腫大はなかった。

入院時検査所見：表1に血液検査所見を示した。白血球は16,400/ μ Lと増加、CRPは4.44mg/dLと上昇を認めた。補体はC3、CH50いずれも正常上限を超えていた。

図1に超音波検査像を示した。右耳下腺内に15.9×10.4mmの低エコー域を認めた。

入院後経過：理学所見および超音波検査所見から左耳下腺内リンパ節膿瘍と診断した。耳鼻咽喉科に依頼して切開し内容物を吸引したところ創部から約10mLの排膿を得た。Gram染色で好中球に貪食されたグラム陽性レンサ球菌を確認した(図2)。口腔内常在菌の関与を想定し、アンピシリン(ABPC)150mg/kg/日、分3とクリンダマイシン(CLDM)20mg/kg/日、分3の静脈投与を開始した。

入院後に38°C台の発熱を認めたが速やかに解熱した。自発痛も軽減し、入院3日目に経口摂取可能となった。同日細菌検査室から*Streptococcus*と報告があり、GASおよびSAGの可能性を想定した。入院4日目に膿培養から*S. intermedius*と

表2 細菌培養結果

開放膿		
<i>S. intermedius</i>		3+
<i>Prevotella bivia</i>		3+
感受性		
<i>S. intermedius</i>		
	判定	MIC (μ g/mL)
PCG	S	≤ 0.06
ABPC	S	≤ 0.25
CTX	S	≤ 0.12
CTR	S	0.25
CP	S	4
CLDM	R	≥ 1
EM	R	≥ 8
LVFX	S	0.5
LZD	S	≤ 2
VCM	S	0.5
TEIC	S	≤ 0.12
TC	R	≥ 16

薬剤感受性測定法：ディスク法
判定基準：米国臨床検査標準委員会(CLSI) 2018 (M100-S22)

嫌気性菌の*Prevotella bivia*が検出された(*S. intermedius*の薬剤感受性を表2に示す。ディスク法のため嫌気性菌の薬剤感受性試験は未施行)。

入院5日目、適応外ではあるが患児の保護者に説明し承諾を得たうえで、嫌気性菌にも有用性が高いテビペナムピボキシル (TBPM-PI) 内服に切り替え退院とした。TBPM-PI内服5日後の超音波検査では、膿瘍の残存が疑われたため同剤による抗菌療法を継続し、TBPM-PI内服12日目に膿瘍の縮小と炎症所見の消失を確認し治療終了した。以後再発なく、神経学的合併症も認めていない。

II. 考 察

本症例は、生来健康な小児に発症した *S. intermedius* による頸部リンパ節膿瘍であった。

S. intermedius 感染症は、成人では固形腫瘍、糖尿病などの免疫学的脆弱性を背景とする日和見感染症の側面をもつが⁵⁾、小児では健常例が多く報告されている⁴⁾。

Faden は、*S. intermedius* が検出された小児頭蓋内膿瘍の50%、眼窩内膿瘍の40%に副鼻腔炎を合併していたと報告している⁶⁾。本菌は加水分解酵素である hyaluronidase を分泌することで強い粘膜侵襲性を呈することが知られており、実際の *S. intermedius* 感染膿瘍内では hyaluronidase 濃度が高い⁷⁾。これらのことから、菌血症契機のない小児における主な伝搬様式は副鼻腔からの直接浸潤を念頭に置く必要がある。本症例も副鼻腔炎を合併していたこと、発熱などの全身症状を伴わなかったことなどから、直接浸潤あるいはリンパ流による伝搬によってリンパ節炎を生じ膿瘍形成に至ったものと推察された。

また、*S. intermedius* は他の SAG にはない固有の蛋白である intermedilysin (ILY)、sialidase A を産生する。ILY は細胞膜ポア形成による細胞死、補体結合阻害、白血球の増殖抑制により強い病原性を発揮する^{8,9)}。本症例においても、これらの病原因子が膿瘍形成に関与していた可能性は高い。

ところで、本症例は膿培養から *P. bivia* も同時検出された。*P. bivia* は嫌気性グラム陰性桿菌で、口腔、消化管、膣などの常在菌である。Furuichi らの報告では小児 SAG 感染膿瘍の96%に複数菌が検出され、そのうち嫌気性菌が75%と最多であった⁴⁾。*S. intermedius* は嫌気性菌との共存環境において、シナジー効果で膿瘍形成しやすいこ

とが知られている¹⁰⁾。したがって、*S. intermedius* による膿瘍をみた場合、嫌気性菌の併存を想定すべきであり、治療に当たっては嫌気性菌の併存を念頭に置いた抗菌薬選択が望ましい。本症例では、適応外であるが組織移行性に優れていること¹¹⁾、嫌気性菌に有用性が高いこと¹²⁾、1日に朝夕2回の服用で対応できることなどを考慮し、国内で創薬された唯一の経口カルバペネム系薬である TBPM-PI を保護者に説明をしたうえで選択し、良好な結果を得た。

結 語

S. intermedius による頸部リンパ節膿瘍の小児例を報告した。歯科治療などの粘膜バリア障害はなかったが、副鼻腔炎を合併しており、副鼻腔からの直接浸潤あるいはリンパ流による伝搬と考えられた。嫌気性菌の併存を念頭に治療し、合併症なく治療し得た。

本症例の発表に関して、患者家族の同意を得ています。

日本小児感染症学会の定める利益相反に関する開示事項はありません。

文 献

- 1) Gossling J: Occurrence and pathogenicity of the *Streptococcus milleri* group. *Rev Infect Dis* 10: 257-285, 1988
- 2) Whiley RA, et al: Phenotypic differentiation of *Streptococcus intermedius*, *Streptococcus constellatus*, and *Streptococcus anginosus* strains within the “*Streptococcus milleri* group”. *J Clin Microbiol* 28: 1497-1501, 1990
- 3) Claridge JE 3rd, et al: *Streptococcus intermedius*, *Streptococcus constellatus*, and *Streptococcus anginosus* (“*Streptococcus milleri* group”) are of different clinical importance and are not equally associated with abscess. *Clin Infect Dis* 32: 1511-1515, 2001
- 4) Furuichi M, et al: Sites of infection associated with *Streptococcus anginosus* group among children. *J Infect Chemother* 24: 99-102, 2018

- 5) Suzuki H, et al : Bloodstream infections caused by *Streptococcus anginosus* group bacteria: a retrospective analysis of 78 cases at a Japanese tertiary hospital. *J Infect Chemother* 22 : 456-460, 2016
- 6) Faden HS : Infections associated with *Streptococcus intermedius* in children. *Pediatr Infect Dis J* 35 : 1047-1048, 2016
- 7) Takao A, et al : Hyaluronidase activity in human pus from which *Streptococcus intermedius* was isolated. *Microbiol Immunol* 41 : 795-798, 1997
- 8) Macey MG, et al : Effect on polymorphonuclear cell function of a human-specific cytotoxin, intermedilysin, expressed by *Streptococcus intermedius*. *Infect Immun* 69 : 6102-6109, 2001
- 9) Nagamune H, et al : Intermedilysin, a novel cytotoxin specific for human cells secreted by *Streptococcus intermedius* UNS46 isolated from a human liver abscess. *Infect Immun* 64 : 3093-3100, 1996
- 10) Nagashima H, et al : Abscess Forming Ability of *Streptococcus milleri* Group : Synergistic Effect with *Fusobacterium nucleatum*. *Microbiol Immunol* 43 : 207-216, 1999
- 11) 馬場駿吉, 他 : Tebipenem pivoxil の組織および耳漏移行性. *Jpn J Antibiot* 62 : 127-135, 2009
- 12) 田中香お里, 他 : Tebipenem の嫌気性菌に対する in vitro 抗菌活性. *日本化学療法学会雑誌* 57 (S-1) : 30-37, 2009

A pediatric case of cervical lymph node abscess due to *Streptococcus intermedius*

Yasuhiro HANEDA¹⁾, Akiyoshi NARIAI^{1,2)}

1) *Division of Pediatrics, Matsue Red Cross Hospital*

2) *Division of Infectious Diseases, Matsue Red Cross Hospital*

A 10-year-old girl visited our hospital due to swelling and pain in the left parotid gland that had occurred 10 days prior. She was prescribed cefcapene pivoxil and amoxicillin but showed no improvement. She was then referred to the pediatric department and was admitted. Her left parotid gland showed redness, swelling, and induration of 3.4 cm in size, and the mouth opening was restricted. Ultrasonography showed a low echo region (15.9 × 10.4 mm) in the right parotid gland. Based on the above findings, we diagnosed a lymph node abscess in the left parotid gland, and the abscess drainage was performed by an otolaryngologist. *Streptococcus intermedius* and the anaerobic *Prevotella bivia* were identified. We administered ampicillin and clindamycin intravenously. After the definition of drug susceptibility, we switched to oral administration of tebipenem pivoxil for 12 days, and the treatment was terminated. Since then, there has been no recurrence have been observed. The incidence of pyogenic disease caused by *S. intermedius* is increasing in United States. Also in Japan, the epidemic of pediatric bacterial infections changed drastically after the introduction of two pivotal vaccines (pneumococcal vaccine and influenza b type vaccine). Therefore, it is necessary to recall that there is a coexistence between *S. intermedius* and anaerobic bacteria when faced with an abscess in children.

Key words : *Streptococcus intermedius*, *Streptococcus anginosus* group, cervical lymph node abscess

(受付 : 2021 年 7 月 17 日, 受理 : 2021 年 11 月 17 日, 受付 No. 980)

* * *