原著

両肺野にびまん性肺結節陰影を認めた川崎病の1例

五十嵐　梨　紗[1,2]　清　水　博　之[2,3]　神　垣　　佑[2]　伊　藤　秀　一[4]

要旨　急性期川崎病の胸部単純X線異常所見は15～60%にみられ，その多くは末梢気道や血管内の炎症に起因すると考えられている．間質性陰影を呈した川崎病の報告は過去にもいくつかあるが，多発する結節影を呈した川崎病の報告は少ない．症例は8カ月男児．発熱5日目に川崎病主要症状の5項目を満たし，川崎病と診断した．入院時に酸素化障害を認め，胸部単純X線とCT検査で両肺野にびまん性に多発する結節影を認めた．結節性病変の鑑別を進めつつ，第5病日に初回の大量免疫グロブリン療法（IVIG）を施行したが川崎病症状の改善を認めず，第8病日にIVIGを追加投与した．その後は解熱し，川崎病症状も消失した．川崎病の臨床的な改善とともに酸素化障害や肺結節影の改善を認めたため，川崎病による肺野の異常陰影であったと判断した．2015年インフリキシマブが初回免疫グロブリン不応の川崎病に対し保険適用を取得し，今後わが国では処方機会が増加するものと思われる．その際には感染症の除外が重要であるが，本症例のように川崎病の炎症性変化として肺にびまん性多発結節影をきたすことがあるため，その判断は慎重に行う必要があると考えられた．

Ⅰ．背　　景

川崎病は全身の血管炎であるため，多くの臓器に異常をきたす．肺にも異常をきたし，胸部単純X線写真では心拡大によるうっ血所見以外にも，肺野にも異常陰影をきたす．実際，急性期川崎病の胸部単純X線写真の異常所見は15～60%にみられると報告されており[1]，その多くは末梢気道や血管内の炎症に起因すると考えられている．川崎病診断基準における参考条項の呼吸器項目にも，咳嗽，鼻汁，肺野の異常陰影と記載されている．異常陰影のなかでも間質性陰影を呈した川崎病の報告は過去にもいくつかあるが[1,2]，多発する結節影を呈した川崎病の報告は少ない．

われわれは，川崎病の主要症状を5項目満たし，川崎病と診断したが，同時に両肺野にびまん性に多発する結節影と酸素化不良も認め，今後の治療方針を決定するうえで結節影の鑑別に苦慮した症例を経験したので報告する．

Key words：川崎病，多発肺結節影，CT，結核，インフリキシマブ

1）国立病院機構横浜医療センター小児科
〔〒245-8575 横浜市戸塚区原宿3-60-2〕
2）横浜市立大学附属市民総合医療センター小児総合医療センター
3）同 感染制御部
4）横浜市立大学附属病院小児科

表　入院時検査所見

＜血算＞		＜生化学＞		＜尿検査＞（カテ尿）	
WBC	8,980/μl	Alb	3.4 g/dl	pH	6.0
Neu	85.0%	AST	167 U/l	比重	1.02
Lym	10.0%	ALT	213 U/l	潜血	(3＋)
Eosino	2.0%	LDH	382 U/l	蛋白	(1＋)
Mono	3.0%	T-Bil	1.0 mg/dl	白血球	(2＋)
Baso	0.0%	CK	41 U/l	亜硝酸	(－)
Hb	9.9 g/dl	BUN	8 mg/dl	β2MG	22,228 μg/l
Plt	33.7 万/μl	Cr	0.21 mg/dl	Cr	67.4 mg/dl
＜凝固＞		Na	133 mEq/l	※尿沈渣は検体不足のため提出せず	
PT-INR	1.22	K	4.3 mEq/l	＜培養結果＞	
APTT	64.4 秒	Cl	98 mEq/l	鼻腔，便（エルシニア含む）：Normal flora	
Fib	1,027 mg/dl	CRP	10.3 mg/dl	尿培養：陰性	
D-dimer	2.3 μg/ml	NT-proBNP	834 pg/ml	血液培養：陰性	
＜血液ガス＞（大気下，静脈血）		フェリチン	202 U/l		
pH	7.419	IgG	415 mg/dl		
pCO_2	33.7 mmHg	IgA	73 mg/dl		
HCO_3^-	21.4 mmol/l	IgM	29 mg/dl		
BE	－2 mmol/l	＜迅速検査＞			
		インフルエンザ　A（－）B（－）			
		咽頭アデノウイルス	(－)		
		A 群β溶連菌	(－)		

II．症例提示

症例：8 カ月男児．

主訴：発熱，発疹，眼球結膜充血，口唇発赤，手足末端の紅潮と硬性浮腫．

現病歴：某年 7 月 24 日から 39℃の発熱あり，近医を受診した．気道症状なく，咽頭発赤から咽頭炎が疑われ，解熱薬を処方された．しかし，その後も解熱せず，7 月 27 日から哺乳量が低下し，同日前医を再診してアモキシシリン（AMPC）が処方され，その内服後から全身に発疹が出現した．薬疹の可能性があったため AMPC は中止となり，7 月 28 日（第 5 病日）に前医再診し，川崎病が疑われ精査加療目的に同日当科紹介受診した．

集団保育：なし．

周囲流行：なし．慢性咳嗽を呈する者なし．

既往歴：なし．

家族歴：従弟に川崎病．

予防接種歴：インフルエンザ菌 b 型（Hib）3 回，肺炎球菌（PCV）3 回，4 種混合（DPT-IPV）3 回，BCG（入院 2 カ月前）．

入院時現症：体温 39.8℃，心拍数 160 回/分，呼吸数 44 回/分，SpO_2 96%（入眠時 SpO_2 90%まで低下），大泉門平坦・軟．両側眼球結膜充血あり．口唇紅潮，イチゴ舌あり．咽頭発赤あり，白苔なし．頸部リンパ節腫脹なし．胸部は呼吸音清，心音整，心雑音なし．腹部は平坦で軟，腸蠕動音正常．末梢冷感なし．手足末端の紅潮と硬性浮腫あり．体幹，膝，腋窩，頸部，手足に紅斑あり．BCG 接種部位の発赤と排膿あり．

血液検査では好中球増多，CRP の著明な上昇，血管炎マーカーの上昇，低アルブミン血症，血清トランスアミナーゼの上昇，低 Na 血症，NT-proBNP の上昇を認めた．尿検査では白血球が検出された（**表**）．

胸部単純 X 線写真（**図 1** a）では，心胸郭比 53%，両肺野にびまん性に広がる結節影を認めた．

胸部単純 CT 検査（図 1 b）では，両肺野に多発する結節影を認めた．

入院時の心臓超音波検査では，左室収縮能は良好で（FS 36%），冠動脈拡張も認めなかった（#1 1.6 mm，#2 1.2 mm，#5 1.9 mm，#6 1.1 mm，

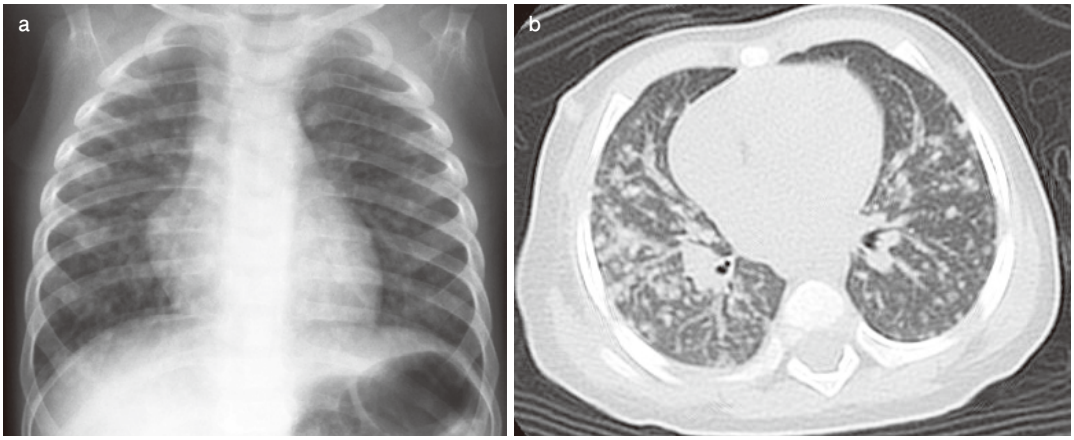

図 1

a：胸部単純 X 線第 5 病日.
b：胸部単純 CT 第 5 病日．両肺野にびまん性に広がる結節影.

#11 1.0 mm)．また，弁逆流や心嚢液貯留も認めなかった.

入院後経過（図 2)：川崎病の主要症状 5 症状を認め，川崎病と診断した．第 5 病日から免疫グロブリン大量療法 2 g/kg とアスピリン 30 mg/kg/day の投与を開始した．しかし，その後も 38℃台の発熱が続き，川崎病症状の改善に乏しく，第 8 病日に追加の免疫グロブリン大量療法 2 g/kg を行った．その後は解熱し，川崎病症状，血液検査所見ともに改善した．第12病日からアスピリンも 5 mg/kg/day に減量し，第 18 病日に血小板のピークアウトを確認した．入院中の心臓超音波検査では冠動脈の拡張は認めなかった.

また，肺野の結節性病変を伴っていたことから特に結核や真菌感染の可能性も考え，陰圧室で空気感染対策を行い，ツベルクリン反応，T-SPOT 検査，真菌検査を行い，胃液抗酸菌検査は 3 日間連日行った．結果は，ツベルクリン反応は発赤 1 mm×1 mm で硬結・水疱・壊死なく陰性．T-SPOT は陰性，胃液検査は 3 回とも塗抹・培養・結核菌 PCR で陰性であった．真菌検査は β-D グルカン陰性，クリプトコッカス抗原陰性であった．臨床症状の改善に伴い，胸部単純 X 線写真（**図 3** a)で結節影も改善し酸素需要もなくなった．第 18 病日に退院し，その後外来経過観察を続け，約 3 カ月後の胸部 CT でびまん性肺結節影はほぼ消失したことを確認した（図 3 b).

Ⅲ．考　　察

急性期川崎病でみられる胸部単純 X 線写真での肺野の異常陰影の所見として，網状陰影や網状顆粒状陰影などの間質影が最も多く，約 9 割を占めるとされている[1]．その他には，胸水や無気肺，肺気腫なども認められるとしている[1]．

Moriya らの報告では，川崎病または川崎病疑いと診断された 69 例のうち 57 例（82.6%）で，胸部単純 X 線写真で肺門周囲の気管支血管束の不鮮明化を認めた．それは，川崎病主要症状と同等かそれ以上の確率であり，通常の川崎病治療後に高率に改善したと報告している[3]．

また，西村らの報告では，胸部 CT を撮影した川崎病患者 61 例を検討した結果，37 例（60.7%）に何らかの異常陰影を認め，間質影が最も多かった[4]．この検討で結節影をきたした症例はわずか 6.6%であり，いずれも一部分のみで，本症例のように両肺野にびまん性に結節影を認めた症例はなかった.

両肺野にびまん性に肺結節影をきたした報告は海外においても非常に少ないが，Freeman らが病理像について 3 症例を報告している[5]．その報告によると，肺結節影は組織学的には肺胞とその周囲の小～中動脈にリンパ球，マクロファージ，

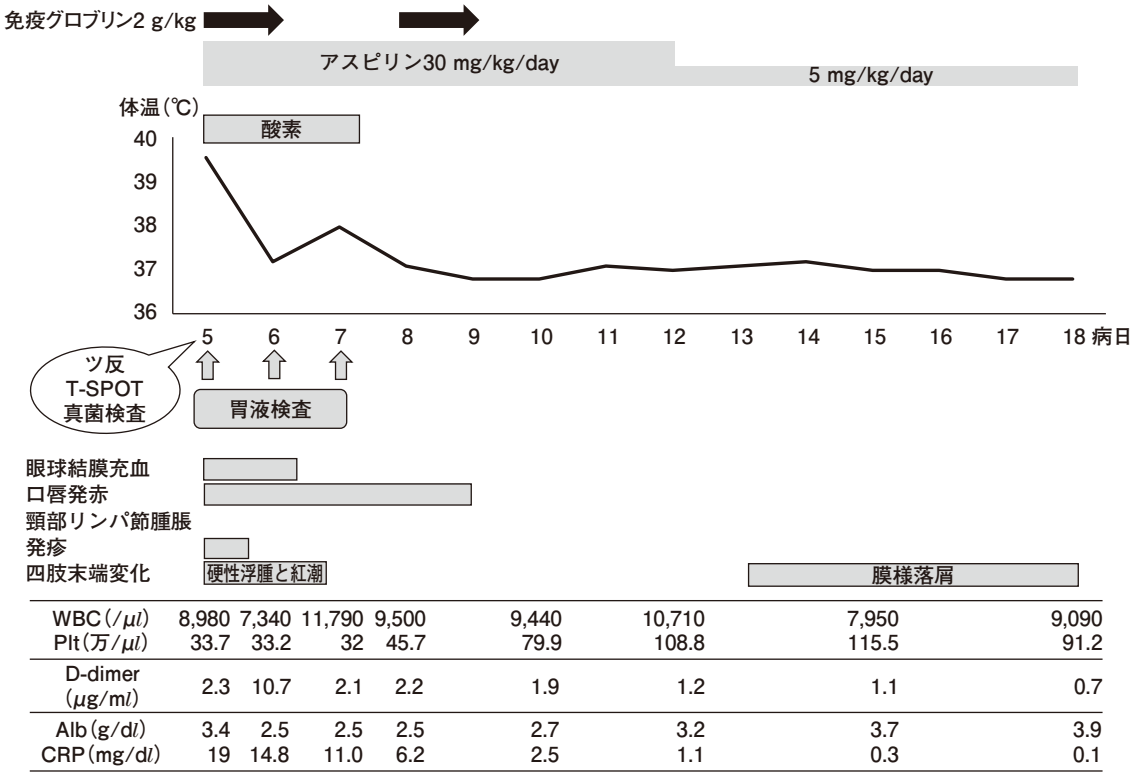

図 2　臨床経過

IgA 形質細胞，好中球からなる炎症性細胞の集簇があった．報告例での肺結節影も本症例と同様に，通常の川崎病治療で改善していることからも，本症例の肺結節影も炎症性変化であることが推察される．

また，本症例では酸素化障害があった．過去に川崎病に合併した肺病変により酸素化障害を引き起こしたという報告もない．しかし，気道分泌物は軽度で，気管支喘息などの慢性呼吸器疾患の関与も否定的であった．酸素化障害の原因としては，やはり肺結節病変以外は考えにくかった．前述した組織像をきたす結節影であるならば，肺胞レベルでのガス交換に影響がでても不思議でない．さらに本症例での結節影は全肺野に及んでいる．以上から，酸素化障害の原因は，川崎病の炎症性変化として生じたびまん性肺結節性病変によるものと考えた．

近年，川崎病の遠隔期の血管後遺症についての報告が多数みられ，川崎病の治療後も，全身の血管は硬度を増していて動脈硬化のリスクになるかもしれないという報告がある[6]．また肺動脈にも内膜肥厚や線維化があり，冠動脈や体血管床と類似する組織学的変化があったと報告されている[7〜9]．しかし，これまで肺病変を伴った川崎病の遠隔期の呼吸機能などについて調べた報告はない．本症例では，発症後 3 カ月の時点で肺病変評価のために再度 CT を撮影している．そのときの CT で肺結節影はほぼ消失し，酸素化障害も認めていない．しかし，CT で検出できないレベルの組織学的変化を残している可能性は否定できない．呼吸機能検査に関しては，現在幼いため施行できないが，施行できる年齢になったら検討してもよいかもしれない．

川崎病の治療に関して，2015 年 12 月，1 歳以上の既存治療で効果不十分な急性期川崎病に対するインフリキシマブ（IFX）の適応が追加された．IFX の副作用として多くみられるのは投与時反応（infusion reaction）であり，10％程度とされてい

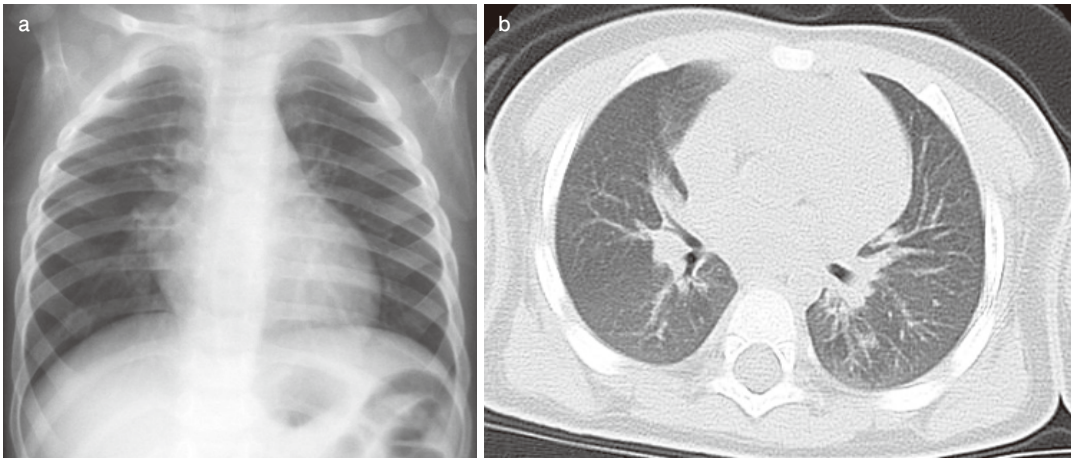

図 3

a：胸部単純 X 線第 17 病日．結節影は改善．
b：胸部単純 CT 約 3 カ月後．結節影はほぼ消失．

る．投与開始から頻回に症状とバイタルサインを確認し，特にアナフィラキシー様症状に注意する必要がある．その他の注意すべき副作用の一つとして，感染症がある．IFX は強力な抗 TNF-α 作用を有するヒトとマウスのキメラ抗体製剤で，細胞性免疫を低下させる[10]．あらゆる感染症の発症や再燃のリスクを上げるが，最も注意しなければならないのは結核である．TNF-α は肺胞マクロファージの活性化や，肉芽腫形成などの結核菌に対する免疫防御に不可欠なサイトカインである[11]．実際，成人の関節リウマチに対する IFX 投与によって結核の発症頻度が 0.24% 上昇する[10]．したがって，IFX 投与前に肺結核を除外しておくことは大切であるが，本症例のような CT 所見を呈した場合は非常に判断が難しい．

自施設では川崎病に IFX が使用される際には，結核スクリーニングのためにツベルクリン反応と T-SPOT 検査を行っている．また，胸部単純写真で異常はなくても胸部 CT で所見の得られる結核も存在することから，われわれは全例で胸部 CT を撮影している．結核や肺炎を疑わせる所見がないかを確認し，血液検査でその他，日和見感染や再活性化の原因となるような真菌やB型肝炎ウイルスやサイトメガロウイルスなどのウイルスの感染がないかどうか調べている．また生ワクチンによる感染症発症の可能性があり，IFX 投与と生ワクチン接種との間隔は十分にあける必要がある．具体的には BCG 接種後 6 カ月以上，その他の生ワクチン接種後 3 カ月以上経過していることが望ましいとされているが，当科ではリスクベネフィットを勘案したうえで，BCG 接種から 3 カ月以上，その他の生ワクチンは 1 カ月以上あいていることを投与条件としている．

また，本症例において，もし追加の IVIG に対しても不応であった場合，次の治療としては血漿交換を選択していただろう．本症例は年齢が 1 歳未満で IFX は適応外であり，さらに BCG 接種から 2 カ月しか経過してないためである．しかし，たとえ年齢や予防接種との間隔が条件を満たしていたとしても，追加治療が必要と判断する病日にはまだ感染症に関連する各種検査結果が確定していないため，結核をはじめとする感染症を完全に除外することはできない．したがって，本症例のような肺野にびまん性結節影を認める症例に IFX を使用することは現実的には困難であると考える．

初回免疫グロブリン不応例の川崎病に対して，IFX の適応追加があったことで今後さらに使用される頻度が上がることが予想される．使用にあたっては，結核を含めた感染症の除外が必須である．川崎病急性期の肺野異常陰影が川崎病による

ものか，感染症によるものかの鑑別をしなければならない状況において，一見粟粒結核のようにみえた結節影も，まれではあるが川崎病でもみられることが示された．

日本小児感染症学会の定める利益相反に関する開示事項はありません．

文　献

1) Umezawa T, et al：Chest x-ray findings in the acute phase of Kawasaki disease. Pediatr Radiol 20：48-51, 1989
2) 浦本恭子，他：川崎病における肺野レ線像の検討．小児内科 10：186-187，1978
3) Moriya S, et al：Peribronchovascular haze：a frequently observed finding on chest X-ray in the acute phase of Kawasaki disease. Jpn J Radiol 32：38-43, 2014
4) 西村謙一，他：急性期川崎病における胸部 CT 所見の検討．日小児会誌 119（2）：299，2015
5) Freeman AF, et al：Inflammatory pulmonary nodules in Kawasaki disease. Pediatr Pulmonol 36：102-106, 2003
6) Senzaki H, et al：Arterial hemodynamics in patients after kawasaki disease. Pediatric Cardiology 111：2119-2125, 2012
7) Hirose S, et al：Morphological observations on the vasculitis in the mucocutaneous lymph node syndrome：a skin biopsy study of 27 patients. Eur J Pediatr 129：17-27, 1978
8) Tanaka N, et al：Pathological study of sequelae of Kawasaki disease (MCLS)：with special reference to the heart and coronary arterial lesions. Acta Pathol Jpn 36：1513-1527, 1986
9) Foster BJ, et al：Kawasaki disease complicated by renal artery stenosis. Arch Dis Child 83：253-255, 2000
10) Saji T, et al：Anti TNF-α treatment for intravenous immunoglobulin resistance patients with acute Kawasaki disease 日本臨 72（9）：1641-1649，2014
11) Gardam MA, et al：Anti-tumour necrosis factor agents and tuberculosis risk：mechanisms of action and clinical management. Lancet Infect Dis 3：148, 2003

A case of Kawasaki disease with diffuse multiple pulmonary nodular lesions

Risa Ikarashi[1,2], Hiroyuki Shimizu[2,3], Yu Kamigaki[2], Shuichi Ito[4]

1) *Department of Pediatrics, Yokohama Medical Center*
2) *Children's Medical Center, Yokohama City University Medical Center*
3) *Department of Infection Prevention and Control, Yokohama City University Medical Center*
4) *Department of Pediatrics, Yokohama City University school of medicine*

An 8-month-old boy who presented with five symptoms of the Kawasaki disease criteria, including fever lasting for five days, was admitted to our hospital. He showed decreased peripheral oxygen saturation at the time of admission. In addition, his chest X-ray and chest computed tomography revealed diffuse multiple pulmonary nodules in both lung fields. To promote the differentiation of nodular lesions, the patient was treated with immunoglobulins on Day 5 and Day 8 of his illness. He responded to the immunoglobulin treatment, and the lung nodules improved simultaneously. It was concluded that the diffuse multiple nodular lesions were influenced by Kawasaki disease.

Inflammatory changes in Kawasaki disease may lead to diffuse multiple nodules in the lung. They can be treated by administration of immunosuppressive drugs and infliximab；therefore, it is important to exclude the presence of infectious diseases.

（受付：2016 年 5 月 23 日，受理：2016 年 12 月 5 日）