第 42 回日本小児感染症学会教育講演

EBV-HLH の病態；早期診断・早期治療介入のためのサイトカインプロファイリングと細胞解析

谷内江　昭　宏*

Ⅰ．EBV と伝染性単核症

Epstein-Barr ウイルス（EBV）はありふれたヘルペス属ウイルスであり，日本においては大部分の小児が乳幼児期に感染し持続感染を確立している[1,2]．EBV の初感染は，リンパ組織内での感染 B 細胞の著しい増殖とそれにより惹起されたキラー T 細胞の活性化により特徴づけられる．このような強いリンパ球活性化は，臨床的には伝染性単核症（infectious mononucleosis：IM）として知られる．

IM の潜伏期間はおおよそ 4〜6 週間であり，全身倦怠，易疲労感，筋肉痛などが先行，1〜2 週間後に発熱，咽頭痛，リンパ節腫大が出現するとされる．IM の臨床症状は極めて特徴的であり，また末梢血中に特徴的な形態を有する異型リンパ球が増加することなどから，その診断に苦慮することは少ない．検査所見での特徴は，活性化したリンパ球の異常増殖である．末梢血リンパ球数は著明に増加し，しばしば 2 万/μl を超える．その多くは大型で好塩基性の細胞質を有する「異型リンパ球」の形態を示すため，ときに悪性リンパ球増殖疾患と誤診される危険がある．しかし，一般的には貧血や血小板減少を伴うことがなく，骨髄検査においても悪性像は認められない．一方，明らかな急性 EBV 感染症で血球減少を認める場合には，後に述べる重症 IM や血球貪食症候群などの特殊な感染形態を考慮する必要がある．

IM 急性期では，HLA-DR 抗原発現に示される活性化 $CD3^+$ T 細胞が著明に増加する．末梢血 B 細胞比率はむしろ低下し，増加する異型リンパ球のほとんどは，反応性に活性化・増殖する T 細胞である（**図 1**）．このうち，$CD4^+$ヘルパー T 細胞に比し，$CD8^+$キラー T 細胞の増加がより顕著であり，CD4/CD8 比は逆転する．さらに，増加している $CD8^+$ T 細胞のほとんどは CD45RO 抗原を発現し，活性化/メモリー形質を有する．このようなリンパ球亜群分布，表面抗原発現の特徴は，急性 EBV 感染症である IM 以外で認めることはまれであり，診断の有用な補助となる．さらに興味深いことに，悪性リンパ増殖性疾患と異なり，IM で増加する活性化リンパ球のほとんどは *in vitro* で短時間培養することにより容易に細胞死（アポトーシス）に陥ることが知られている[3]．

IM 急性期においては，このように多様な EBV 関連抗原を細胞表面に発現した感染 B 細胞を標的として，抗原特異的キラー T 細胞の活性化・増殖反応が惹起される．IM 急性期における B 細胞はキラー T 細胞の標的となるウイルス関連抗原，特に EBNA3 を発現した潜伏様式 Latency Ⅲの状態にある．急性期の免疫応答が沈静化するとともに，EBV 感染 B 細胞では EBV の増殖が停止し，ウイルス関連抗原の発現が極めて制限されたものとなる（Latency Ⅰ or Ⅱ）．潜伏感染細胞に対してキラー T 細胞の反応は惹起されず，メモリー CTL としてリンパ組織に潜在するようになる．こ

* 金沢大学医薬保健研究域医学系小児科　Akihiro Yachie
〔〒 920-8641 金沢市宝町 13-1〕

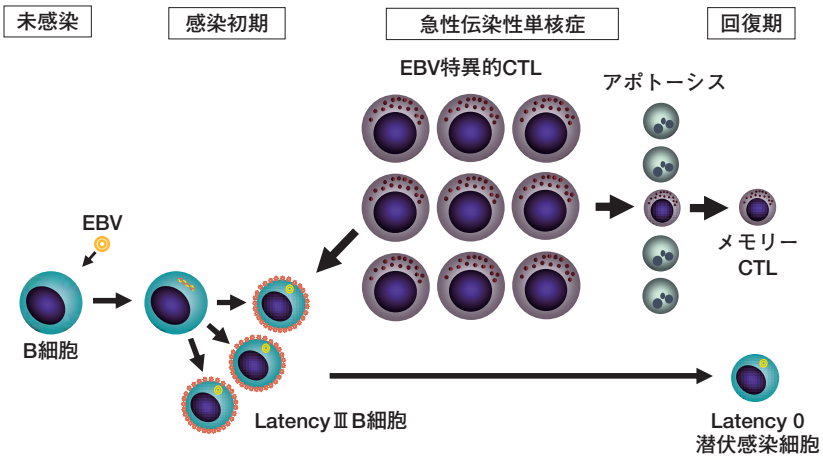

図 1　EBV 感染と伝染性単核症

典型的な EBV 初感染では，EBV は B 細胞に感染，感染細胞の増殖を制御する EBV 特異的 CTL の急激な活性化と増殖が惹起される．これらの活性化 CTL はリンパ組織の腫脹や末梢血中の異型リンパ球増加に反映される．活性化 CTL は容易にアポトーシスに陥り，リンパ組織の増殖は終息する．

のような潜伏感染の状態が終生持続するが，何らかの刺激によりこれらの潜伏感染細胞で EBV の活性化・増殖，潜伏感染様式の変化が起こり，咽頭上皮を介して感染性の EBV が唾液中に排泄される．活性化に伴い Latency Ⅲとなった B 細胞に対してはメモリー CTL が応答し，EBV 感染細胞の増殖は再び制御されると考えられている[4]．

Ⅱ．EBV 関連リンパ増殖疾患の多様性

EBV が B 細胞以外のリンパ系細胞に感染，その異常増殖が本態となる重篤な疾患が知られている[5]．これらの疾患はまとめて「EBV 関連 T/NK 細胞リンパ増殖疾患；EBV 関連 T/NK LPD」と称されるが，主なものは以下の 3 疾患である．

① Hemophagocytic lymphohistiocytosis：HLH
② Chronic active EBV infection：CAEBV
③ NK/T lymphoma/leukemia

これらの疾患に共通の背景があるかどうかは不明である．しかし，いずれも NK 細胞や T 細胞など，B 細胞以外のリンパ球に感染し，これがクローン性に増殖すること，悪性化や高サイトカイン血症を合併するなどの共通の特徴を有する．さらに，このような合併症により高率に致死的な経過をたどることから，早期の診断と治療的介入が必要とされる．CAEBV は EBV 感染標的細胞の種類によって臨床的な特徴が異なり，活性化され増殖する細胞クローンの機能的特徴（キラー活性やサイトカイン産生能）が病態と密接に関連することが示唆される[6]．下記に CAEBV に分類される疾患のうち，蚊刺過敏症（hypersensitivity to mosquito bite：HMB）と種痘様水疱症（hydroa vacciniforme：HV）を例にあげてその病態の特徴を記載する．

図 2 は HMB の男児例である．HMB は CAEBV に分類されているが，その病態は極めて特異的である．一般に患者は幼小児期から蚊刺に対して強い局所反応を示し（図 2 a），やがて皮膚病変が潰瘍や痂皮形成など重症化するに伴い，発熱，全身倦怠感などの全身症状を認めるようになる（図 2 b）．末梢血液検査では著しい NK 細胞の増殖を認め，HLA-DR 発現を指標とした選択的活性化が観察される（図 2 c）．これらの NK 細胞にはすべて EBV が感染しており（図 2 d），蚊刺病変部では EBV 感染 NK 細胞が集簇，皮膚の破壊性病変を形成する[7]．末梢血 EBV コピー数は著明に増加する．EBV terminal repeat 数を指標とした解析では，単クローン性の増殖が確認される．治療は難治性で，無治療で経過観察するとごくまれに

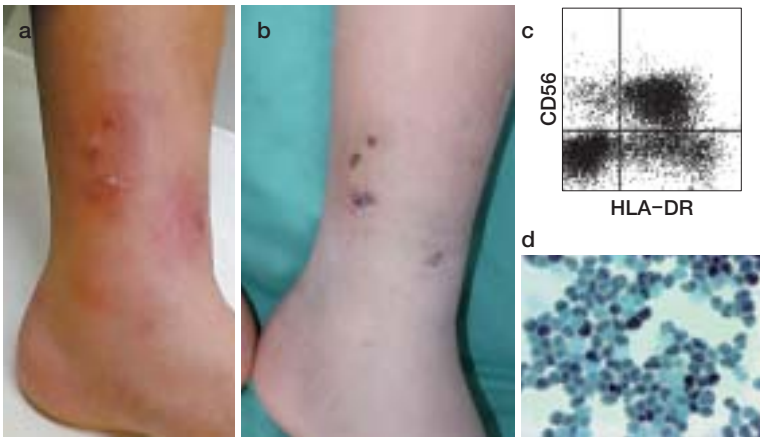

図 2　蚊刺過敏症（HMB）
蚊に刺された部位は強い炎症反応と水疱形成を示す（a）．このような局所病変はやがて痂皮，瘢痕形成を経て治癒する（b）．HMB では，強い局所症状に加えて，発熱，全身倦怠感，肝機能障害などを伴う．末梢血では活性化した HLA-DR 陽性 NK 細胞が増殖（c），これらの NK 細胞は EBV が感染した単クローン性細胞である（d：単離した NK 細胞における EBER-1 *in situ* hybridization 所見）．

自然寛解する例があるが，多くは NK 細胞の異常増殖や HLH を合併して致死的な経過をたどる．

図 3 は HV の女児例である．日光曝露部に発赤を伴う水疱が多発，やがて潰瘍，痂皮を形成する（図 3 a）．紫外線を浴びることの少ない季節には症状が軽快することが多い．一般には全身症状を欠き，良性に経過することが多いとされ，その多くは自然に寛解すると考えられている．しかし，日本人をはじめとする蒙古人種の一部の症例では数年の経過で症状が増悪，発熱や肝機能障害などの強い全身症状を合併するようになる[8]．本症例を含め，解析された症例のほぼすべてで EBV の単クローン性増殖が確認されており，最近の検討では感染標的細胞は TCRγδ T 細胞が主体であると考えられる（図 3 b，c）．

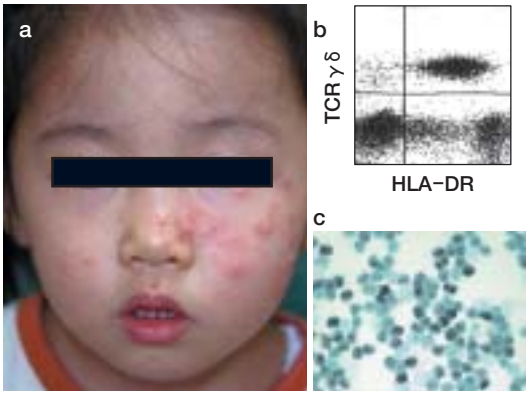

図 3　種痘様水疱症（HV）
日光曝露部位を中心に炎症を伴う水疱が多発する（a）．これらの水疱は痂皮，瘢痕を形成して治癒する．重症例では末梢血中に TCRγδ T 細胞が増殖，これらの細胞は強い活性化所見を示す．HMB における NK 細胞と同様，増加する TCRγδ T 細胞も単クローン性であり，EBV の選択的感染が確認される（c：単離した TCRγδ T 細胞における EBER-1 *in situ* hybridization 所見）．

Ⅲ．EBV 関連血球貪食症候群（EBV-associated hemophagocytic lymphohistiocytosis：EBV-HLH）

前述のように，CAEBV は一般に急性症状の増悪，軽快を繰り返し，間欠期には比較的全身状態も良好で，肝機能などの検査所見も安定することが特徴である．最終的には制御不能な高サイトカイン血症や悪性腫瘍の合併により致死的な転帰を迎えるが，通常はそのような病態に至るまでに数年の時間的な猶予がある．これに対して，EBV-HLH は発症後極めて短い間に急速に症状が進展し，致死的な経過をたどることが多い．したがって，これを早期に的確に診断，早期治療介入を行うことができるかどうかは，患者の予後を決定する．

血球貪食症候群は全身の高サイトカイン血症，マクロファージ活性化，骨髄における血球貪食，それによる血球減少，多臓器不全などを伴う急性炎症性疾患であり，多様な一次要因により発症することが知られている（**図 4**）[9]．小児期においては，EBV-HLH が最も重要な原因であり，幼児期以降の小児で血球貪食症候群を診断した場合には第 1 に除外すべき病態である．しかし，以下に述

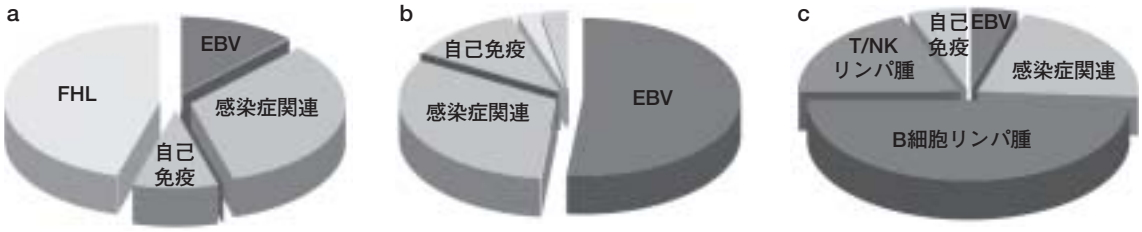

図 4　血球貪食症候群の原因

a：<1 yr　b：1〜14 yr　c：>60 yr
各年齢群の血球貪食症候群の原因疾患分布を示す．1〜14 歳の小児では EBV が最大の要因となっている．（文献 9）より引用）

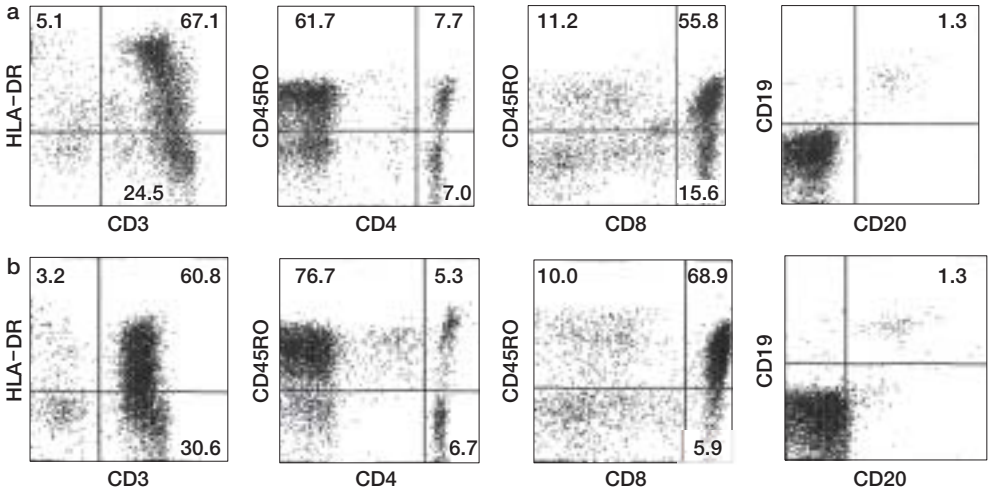

図 5　リンパ球亜群解析

a：EBV-HLH　b：重症 IM
EBV-HLH ならびに重症 IM での末梢血リンパ球亜群解析．数字はそれぞれの分画の比率を示す．

べる理由で，その早期診断は必ずしも容易ではない．最も鑑別診断に苦慮するのは，急性 IM の重症例である．先に IM は原則として全身症状が軽微であり，血球減少を伴わない良性疾患であると記載したが，ごくまれに強い全身症状を伴い，多彩な血球減少を示し，骨髄検査でも血球貪食像を認める場合がある．このような症例は，対症療法のみで軽快し予後は極めて良好であるが，発症初期の臨床像は EBV-HLH と酷似する場合がある．「血球貪食」「EBV」「T 細胞活性化」など，病態が類似するために両者が明確に鑑別されていない症例もあることが推測される．しかし，病因が全く異なるこれら 2 つの EBV 感染症を早期に鑑別することは，治療介入の時期・治療法の選択を考えるうえで重要である．

EBV-HLH におけるリンパ球サブセットの検索では，IM と同様，HLA-DR 陽性活性化 T 細胞の増加，CD4/CD8 の逆転，CD45RO 陽性メモリー T 形質を有する $CD8^+$ T 細胞の増加などが観察される（**図 5** a）．活性化 T 細胞の一部は極めて強い HLA-DR 抗原発現を示すと同時に，これらの細胞においては CD3 抗原発現の低下が観察されることが多い．これらの特徴はしかし，IM でも同様に認められ（図 5 b），フローサイトメトリー解析の所見のみにより両者の病態を鑑別することは困難である．EBV-HLH 症例では高頻度で骨髄での血球貪食像が認められるが，IM でも重症例では血球貪食像が確認されることがある．さらに，

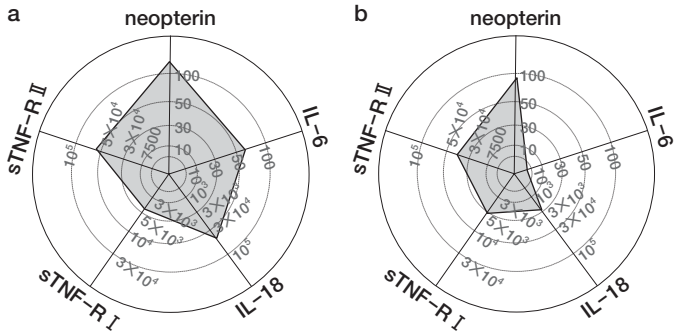

図 6　血清サイトカイン・プロフィール
a：EBV-HLH　b：重症 IM
EBV-HLH ならびに重症 IM 症例の急性期サイトカイン（neopterin，IL-6，IL-18，sTNF-RI，sTNF-RII）の濃度分布をレーダーチャートで示した．

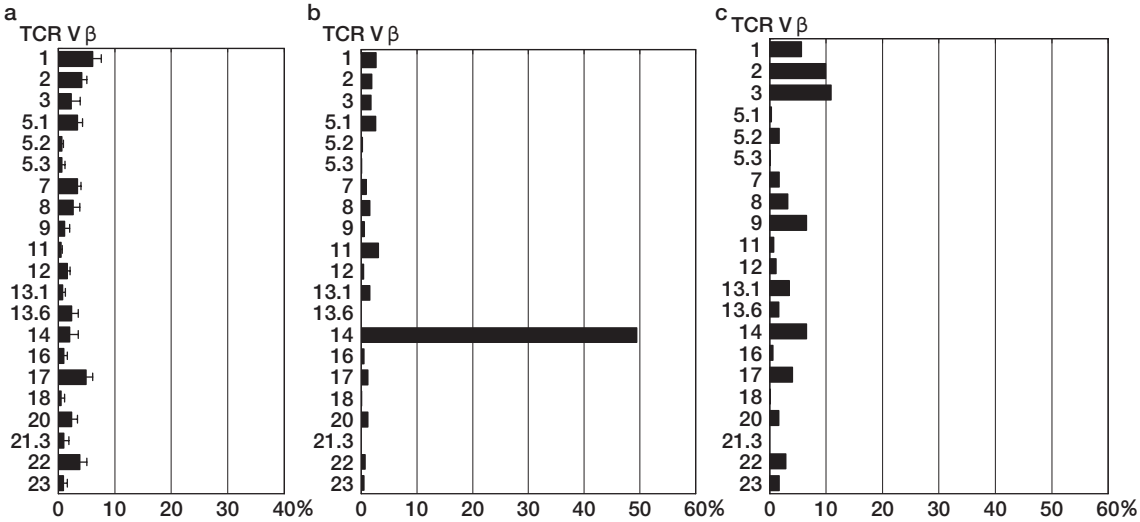

図 7　TCR Vβ repertoire 分布
a：正常対照　b：EBV-HLH　c：重症 IM
正常対照，EBV-HLH ならびに重症 IM 症例において，末梢血 $CD8^+$ T 細胞中の TCR Vβ repertoire 分布を示す．

血清フェリチン値，凝固・線溶系の異常なども程度の差はあれ，重症 IM においても認められる．したがって，従来の検査法を用いる限りは，少なくとも発症早期に EBV-HLH と IM を的確に鑑別することは不可能である．

Ⅳ．EBV 感染 $CD8^+$ T 細胞の単クローン性増殖

EBV-HLH の本態は，EBV が $CD8^+$ T 細胞に単クローン性に感染，増殖し，これが炎症性サイトカインを多量に産生することにある．結果として強い全身炎症と，マクロファージ活性化，血球貪食が誘導される（**図 6**）．重症 IM 例でも高サイトカイン血症が認められることがあるが，この場合は EBV 感染 B 細胞に対するキラー T 細胞の反応性増殖が強く惹起されたものと理解され，感染細胞がコントロールされるとともにキラー T 細胞数も減少する．このような T 細胞増殖の差異は，末梢血 T 細胞の抗原受容体（T cell receptor：TCR）の多様性を TCR Vβ repertoire 解析することにより確認することが可能である．**図 7** にその例を示す．$CD8^+$ T 細胞を解析対象として領域を設定，TCR Vβ 鎖の発現頻度の分布をフローサイトメトリー法により定量したものである．正常対照では，ほぼ一定の多様な分布が認められる（図 7 a）．これに対して，EBV-HLH では特定の Vβ を発現する細胞が著しく増殖，それを反映して他の Vβ 発現細胞が減少する（図 7 b）．一方，IM 症例では重症例であってもほぼ正常対照と同様の多様

な分布を示す（図 7 c）．さらに，磁気ビーズ法により末梢血リンパ球亜群を単離して EBV 感染の有無を EBER-1 *in situ* hybridization 法により検討すると，増殖している特定の TCR Vβを発現する CD8$^+$ T 細胞クローンに選択的に EBV 感染が証明される（**図 8**）．このような EBV-HLH の病態をまとめたものを**図 9** に示す．図に示すように，EBV-HLH においては EBV 感染細胞の活性化・増殖を早期に診断し，強力な抗サイトカイン療法に加えて細胞増殖抑制を目的とした治療介入が必須となる．治療介入の遅れは，回復不可能な細胞増殖を惹起する危険があり，また不十分な治療は感染クローンの再増殖や病態の遷延化を招く可能性があり，適切な病態モニタリングが重要である．

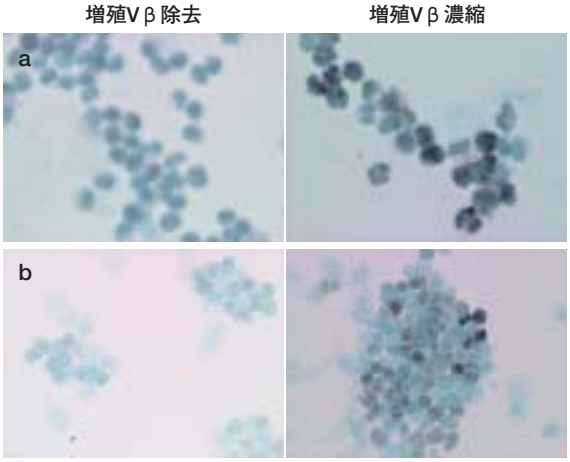

図 8　CD8$^+$ T 細胞クローンへの選択的 EBV 感染
a：症例 1　b：症例 2
EBV-HLH 2 症例において，単クローン性に増殖している CD8$^+$ T 細胞を磁気ビーズ法により濃縮した．特定の細胞を除去した残りの細胞と，濃縮した細胞について EBER-1 *in situ* hybridization を施行した．

V．EBV-HLH と CD5 抗原発現の低下

これまでに述べたように，EBV-HLH の早期診断においては，感染細胞の同定とクローン性増殖を明らかにすることが重要である．しかし，すべての医療機関でこのような検査が可能なわけではなく，むしろ現段階ではまだ研究的アプローチにすぎない．より簡便なスクリーニング法を探る目的で，EBV-HLH 急性期において増殖している EBV 感染 CD8$^+$ T 細胞クローンの表面抗原発現の特徴を検討したものが**図 10** である．a では，TCR Vβ14$^+$ CD8$^+$ T 細胞クローンの増殖を確認した EBV-HLH の症例を，b には重症 IM 症例を示す．多様な抗原発現の差異を検討した結果，EBV-HLH で増殖する異常クローンでは，CD5 発現が著しく低下，HLA-DR 抗原の発現が他の細胞より強く亢進していることが明らかにされた[10,11]．重症 IM では HLA-DR 抗原発現は増強するが，CD5 発現の低下は認められない．

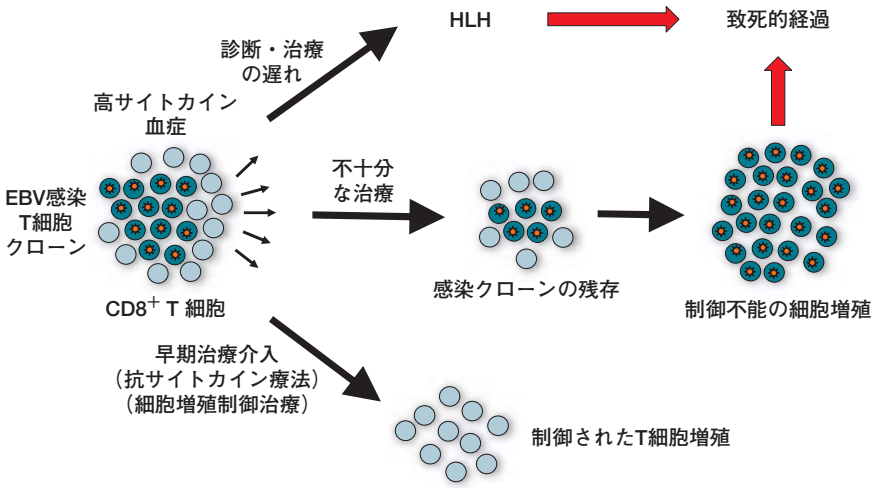

図 9　早期診断・早期治療介入の重要性
EBV-HLH における EBV 感染クローンの選択的増殖と HLH 発症病態を示す．

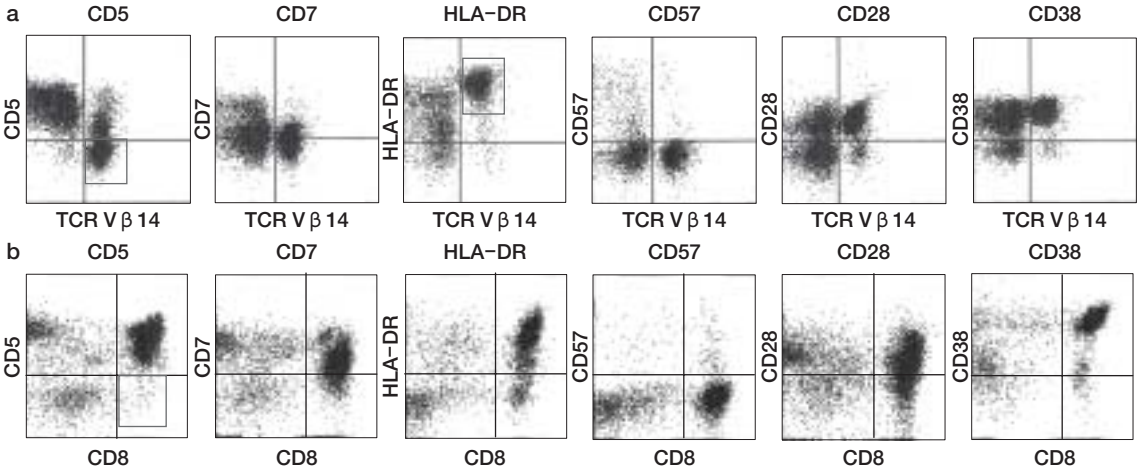

図 10　EBV-HLH における CD8$^+$ T 細胞表面抗原

a：EBV-HLH　b：重症 IM

Vβ14$^+$ CD8$^+$ T 細胞の増殖を示す EBV-HLH と，重症 IM 症例について，多様な表面抗原発現の特徴を比較した．

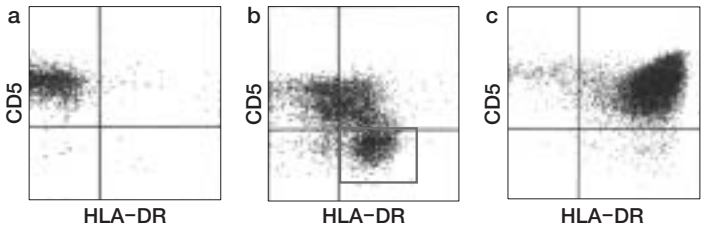

図 11　EBV-HLH と CD5 抗原発現の低下

a：Control　b：EBV-HLH

c：重症 IM

CD8$^+$ T 細胞における HLA-DR, CD5 発現プロフィールを同時に検討した．EBV-HLH では HLA-DR 強陽性，CD5 陰性細胞集団が特徴的に観察される．

このような特徴を利用して，TCR Vβ repertoire 分布を評価せずに異常クローン増殖が検出できないか検討したものが**図 11** である．EBV-HLH では HLA-DR 強陽性，CD5 陰性の細胞が明確な集団を構成することがよく理解される．多数の EBV-HLH 症例ならびに IM 症例で繰り返し検討したが，EBV-HLH では必ずこのような細胞集団が検出されることが確認された．実際の症例において，CD8$^+$ T 細胞中の CD5 陰性細胞比率を経時的に定量すると，フェリチンや EBV コピー数の減少と極めてよく相関する．したがって，CD5 陰性細胞の同定は発症早期における診断のみでなく，治療反応性の評価にも有用な指標であることが推定される．その後の検討で，CD5-HLA-DR$^+$ CD8$^+$ T 細胞の増殖は EBV-HLH に特徴的であるが，必ずしも特異的ではないことが明らかとされた．しかし，少なくとも血球貪食を示す急性炎症性病態の早期スクリーニングの手法として，このような解析は有用であると考えられる．

EBV-HLH において，EBV 感染クローンの CD5 発現が低下する理由は不明である．CD5 は TCR を介した T 細胞活性化の制御機能を有していることが知られている[12]．したがって，CD5 抗原発現の低下は異常クローンの活性化，増殖を促進する方向に働くことが示唆される．CD5 抗原の発現が，EBV 感染の結果，二次的に低下するのか，あるいは末梢血中にごくわずかに存在する CD5 陰性細胞集団に選択的に EBV が感染するのか，今後の検討課題である．

おわりに

EBV-HLH の早期診断は必ずしも容易でない．よく知られた臨床症状，高サイトカイン血症，リ

ンパ球活性化所見に加えて，フローサイトメトリー法を用いた CD5 陰性分画の同定は確定診断のための詳細な解析プロセスを進めるためのスクリーニング検査として有用である．さらに，EBV 感染クローンにおける CD5 抗原発現の低下は，EBV-HLH の発症機序を考えるうえでも重要な示唆を与えてくれる所見である．

文　献

1) 谷内江昭宏：EB ウイルスによる急性感染症（伝染性単核症［IM］）の診断と治療．血液フロンティア 15：21-29，2005
2) Kanegane H, et al：Infectious mononucleosis as a disease of early childhood in Japan caused by primary Epstein-Barr virus infection. Acta Pediatr Jpn 39：166-171, 1997
3) Tamaru Y, et al：Absence of *bcl-2* expression by activated CD45RO^{+} lymphocytes in acute infectious mononucleosis supporting their susceptibility to programmed cell death. Blood 82：521-527, 1993
4) Young LS, et al：Epstein-Barr virus：40 years on. Nature Reviews Cancer 4：757-768, 2004
5) Yachie A, et al：Epstein-Barr virus-associated T-/Natural killer cell lymphoproliferative diseases. Seminars in Hematology 40：124-132, 2003
6) Kasahara Y, et al：Differential cellular targets of Epstein-Barr virus (EBV) infection between acute EBV-associated hemophagocytic lymphohistiocytosis and chronic active EBV infection. Blood 98：1882-1888, 2001
7) Wada T, et al：Flow cytometric analysis of skin blister fluid induced by mosquito bites in a patient with chronic active Epstein-Barr virus infection. Int J Hematol 90：611-615, 2009
8) Iwatsuki K, et al：Association of latent Epstein-Barr virus infection with hydroa vacciniforme. Br J Dermatol 140：715-721, 1999
9) Ishii E, et al：Nationwide survey of hemophagocytic lymphohistiocytosis in Japan. Int J Hematol 86：58-65, 2007
10) Wada T, et al：Immunophenotypic analysis of Epstein-Barr virus (EBV)-infected CD8^{+} T cells in a patient with EBV-associated hemophagocytic lymphohistiocytosis. Eur J Haematol 79：72-75, 2007
11) Toga A, et al：Clinical significance of cloned expansion and CD5 down-regulation in Epstein-Barr Virus (EBV)-infected CD8^{+} T lymphocytes in EBV-associated hemophagocytic lymphohistiocytosis. J Infect Dis 201：1923-1932, 2010
12) Dalloul A：A safeguard against autoimmunity and a shield for cancer cells. Autoimmunity Rev 8：349-353, 2009

*　*　*